

# Lesión ulcerocostrosa en cara: una forma inusual de presentación de linfoma

Armando José Vásquez Lobo\*  
Mabel Yaneth Ávila Camacho\*\*  
Ricardo Flaminio Rojas López\*  
Claudia Janeth Uribe Pérez\*\*\*

## Resumen

Se presenta el caso de una paciente con una lesión facial ulcerada y costrosa que corresponde a un linfoma. A partir de este se hace una revisión extensa del cuadro clínico y su diagnóstico diferencial. [Vásquez AJ, Ávila MY, Rojas RF, Uribe CJ. Lesión ulcerocostrosa en cara: Una forma inusual de presentación de linfoma. MEDUNAB 2002; 5(14):146-153].

**Palabras clave:** Linfoma, enfermedad de Hodgkin, leishmaniasis

## Historia clínica

Mujer de 31 años de edad, casada, procedente de zona urbana, que acudió a consulta por presentar cuadro de 20 días de evolución, que inició como lesión nodular eritematosa localizada en el párpado inferior izquierdo y región malar izquierda, presentando posteriormente ulceración con formación de costra negruzca. Sus antecedentes alérgicos, hospitalarios, patológicos y quirúrgicos son negativos.

Al examen físico se encuentra una paciente ansiosa, con presión arterial de 120/80, frecuencia cardíaca de 80 por minuto, frecuencia respiratoria de 16 por minutos y 52 kg de peso. Se observa una lesión ulcerada, levantada, de bordes eritematosos, con costra negruzca y de consistencia firme de 2 cm de diámetro localizada en zona palpebral y malar izquierda (figura 1). Se encuentra una adenopatía de 1.5 cm de diámetro en la región submaxilar izquierda. No se encuentran otros signos o síntomas asociados.

Los resultados de hemograma, velocidad de sedimentación globular, glicemia, examen de orina, nitrógeno ureico,

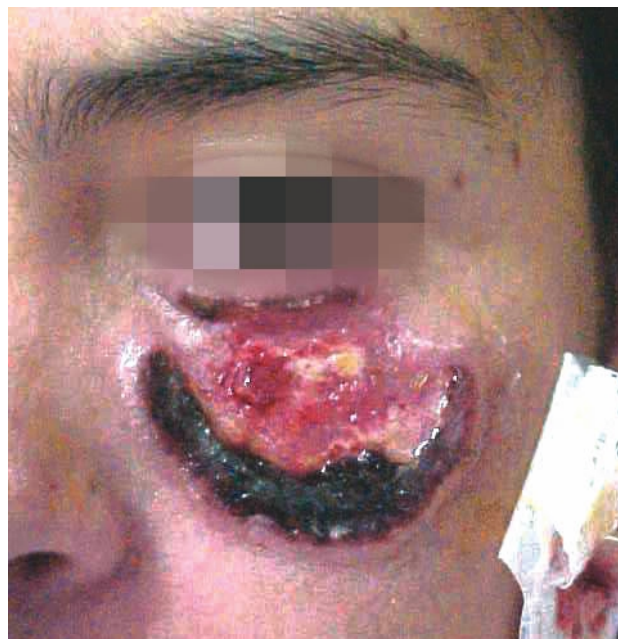

Figura 1. Imagen cercana de la lesión a estudio

\* Dermatólogo. Profesor Asociado, Facultad de Medicina, Universidad Autónoma de Bucaramanga, Bucaramanga, Colombia.

\*\*Dermatóloga y Dermatopatóloga. Profesor Asociado, Facultad de Medicina, Universidad Autónoma de Bucaramanga, Bucaramanga, Colombia.

\*\*\*Patóloga y Dermatopatóloga. Profesor Asociado, Facultad de Medicina, Universidad Autónoma de Bucaramanga, Bucaramanga, Colombia.

creatininemia, transaminasas, fosfatasa alcalina, tiempo de protrombina y tiempo parcial de tromboplastina eran normales. Los anticuerpos antinucleares fueron negativos y la serología VDRL no fue reactiva. El cultivo para bacterias de la lesión fue positiva para *Pseudomona aeruginosa*, mientras que un directo para Leishmania: fue negativo. La radiografía de tórax (AP y lateral) fue informada como normal, al igual que una ecografía del abdomen superior. Una gammagrafía ósea indica hipercaptación anormal del trazador ubicada a nivel de orbita izquierda con compromiso fundamental de región superior; también se detectó a nivel de borde externo y el área media de escápula derecha un foco anormal de intensa hipercaptación; éstas alteraciones gammagráficas fueron consideradas como compatibles con metástasis.

Se tomó biopsia de piel que se procesa para hematoxilina-eosina (figura 2). En ella los múltiples cortes microscópicos muestran lesión tumoral maligna consistente en agregados de células atípicas, mal diferenciadas, de probable origen epitelial con núcleos pleomórficos y frecuentes mitosis. Los agregados tumorales infiltran toda la dermis presente en el espécimen y están rodeados de un denso infiltrado inflamatorio linfo-histiocitario. Se aprecia área de necrosis masiva y estrato córneo con hiperqueratosis y paraqueratosis compacta. Se hace entonces el diagnóstico de lesión tumoral maligna mal diferenciada de probable origen epitelial, para el que se necesita hacer estudios de inmunohistoquímica. Esta última muestra que es un linfoma de alto grado con extensa necrosis y angiainvasión; las células tumorales son positivas para CD3, CD57 y negativas para CD5, CD8 (que son positivos en linfocitos T no tumorales) y el CD20 (es positivo en linfocitos B). El CD4 no es útil para interpretación. Con ello se configura el diagnóstico final de linfoma T-NK.

La paciente recibe tratamiento multidisciplinario con psicoterapia de apoyo, debridación de tejido tumoral por cirugía oncológica, cubrimiento con antibioticoterapia para *Pseudomonas aeruginosa*, quimioterapia esquema m-BACOD 6 ciclos, controles de laboratorio y seguimiento clínico.

Su evolución es francamente satisfactoria, con cicatrización de la lesión en párpado y en mejilla izquierda por segunda intención con buen resultado estético, desaparición de la adenopatía de región submaxilar izquierda y mejoría de su estado emocional.

## Introducción a los linfomas

Desde que Alibert describió la micosis fungoide hace casi 200 años ha habido muchos cambios en los conceptos y en la comprensión de los linfomas. A principios de los años 70 se elaboraron nuevas clasificaciones cuando las

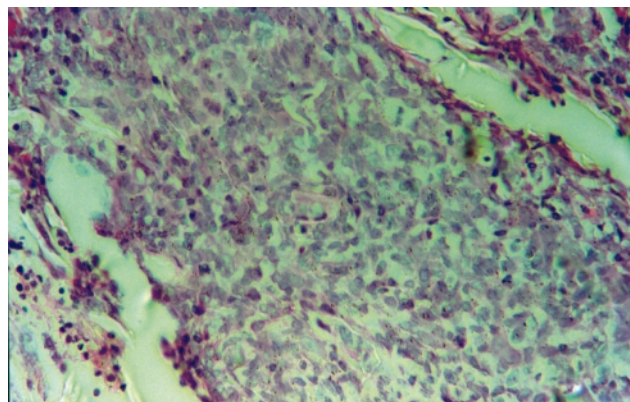
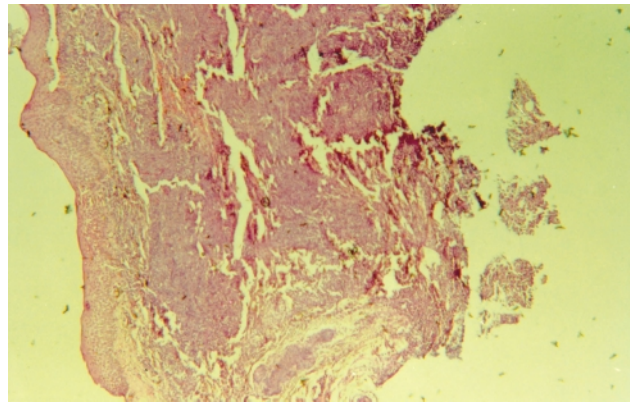


Figura 2. Biopsia de lesión, tinción con hematoxilina-eosina; arriba (40x), abajo (100x)

observaciones morfológicas se complementaron con hallazgos de la diversidad funcional del sistema de linfocitos B y T.<sup>1</sup>

La creciente atención sobre el papel de la piel como órgano de alojamiento que proporciona un microambiente apropiado para las células T y B, en combinación con la disponibilidad de anticuerpos monoclonales que funcionan en cortes de parafina, estudios de ordenamiento genético y el empleo de la reacción en cadena de polimerasa (PCR) han revelado muchas facetas nuevas de los infiltrados cutáneos linfoproliferativos.<sup>2</sup>

Se sabe ahora que hay una gran diversidad de linfomas de células B y T que surgen en la forma de tumores primarios de la piel y que no todas las neoplasias se comportan de manera indolente. El término linfoma cutáneo secundario se utiliza para describir aquellas lesiones que aparecen en la piel, como manifestación secundaria de un linfoma extracutáneo primario.

Existen numerosos esquemas clasificatorios de los linfomas, tal como se puede apreciar en la tabla 1. Todas

Tabla 1. Sistemas de clasificación de los linfomas

1942	Gall y Mallory
1966	Rappaport
1974	Lukes y Collins
1974	B.N.L.I. (British National Lymphoma Investigation)
1974	Dorfman
1974	Kiel
1988	Clasificación actualizada de Kiel de los linfomas no Hodgkin
1976	OMS (Organización Mundial de la Salud)
1982	Working Formulation
1994	R.E.A.L. (Revised European-American Classification of Lymphoid Neoplasma)
1994	Isaccson
1997	E.O.R.T.C. (European Organization for Research and Treatment of Cancer)

estas clasificaciones han creado grandes discusiones a través del tiempo; sin embargo, es de conocimiento y aceptación general que los estudios de inmunofenotipo han confirmado la naturaleza de células T en la mayoría de los linfomas de la región sinusal. Los linfomas T de la región sinusal exhiben inmunofenotipos aberrantes con frecuente pérdida de uno o más de los antígenos pan-T asociados con células T reactivas en la periferia, particularmente CD3 y CD5. En adición, los linfomas malignos que se originan en la región sinusal frecuentemente expresan células asociadas a antígenos NK. La explicación para la asociación entre expresión de los marcadores NK y los linfomas T sinusales es desconocida.<sup>3-6</sup>

Se ha sugerido que el virus de Epstein-Barr está implicado en la patogenia de los linfomas sinusales pues se ha detectado por "southern blotting" e hibridación *in vitro* con simultánea detección del antígeno nuclear EBV y marcadores de superficie. El hallazgo del DNA-EBV y EBNA paralelo al hallazgo del genoma del EBV en otras lesiones inmunoproliferativas angiocéntricas como la granulomatosis linfomatoide del pulmón sugiere que los linfomas T sinusales y dicha granulomatosis son entidades malignas asociadas al EBV. El pronóstico de los pacientes con linfomas sinusales es variable y difícil de evaluar pero frecuentemente tienen un curso clínico agresivo y tienden a recaer en otro sitio extranodal de la piel y el pulmón.<sup>4, 5</sup>

A pesar de los múltiples aspectos nuevos de diagnóstico y patogenia de los linfomas cutáneos, el espectro de abordajes terapéuticos como Puvaterapia, mostaza nitrogenada, interferón, terapia a base de haces de electrones, fotoférisis o radioterapia, combinación de quimioterápicos, no se han producido muchos cambios

en las tasas de supervivencia aunque se ha logrado tratar la enfermedad localizada en etapas iniciales y controlar la enfermedad diseminada.<sup>1, 2, 7</sup>

## Clasificación

Los linfomas se definen como proliferaciones celulares malignas independientes, de una y en ocasiones de más de una línea celular del componente inmunitario, de localización sistémica o cutánea. Su etiopatogenia es desconocida. Estos se clasifican en:

**Enfermedad de Hodgkin.** Son malignidades de tejido linfocítico que se localizan en los ganglios linfáticos, el bazo, hígado y médula ósea. Éste, a su vez, se subdivide en varios subtipos que responden bien al tratamiento. La presencia de este linfoma se sospecha ante la observación de un ganglio linfático aumentado de tamaño, desde el cual la enfermedad se disemina hacia la sangre.<sup>8, 9</sup>

El estudio histopatológico por medio del microscopio electrónico revela las células de Reed-Stenberg, características de la afección. No se conoce la causa y los factores de riesgo de esta enfermedad y su incidencia es aproximadamente de 2 de cada 10.000 personas, siendo mayor en los grupos comprendidos entre 15-35 años y 50-70 años.

**Linfomas no Hodgkin.** Son trastornos linfoproliferativos, con compromiso de piel, ganglios linfáticos, bazo y otros órganos. Su evolución puede ser lenta o rápida, su causa se desconoce pero puede estar asociado con la supresión del sistema inmune especialmente después de un trasplante de órganos.

Los tumores se clasifican según su malignidad en grado bajo, grado intermedio y grado alto. Son más frecuentes que el linfoma de Hodgkin y su grupo etario preferido son personas mayores de 50 años. Los grupos de alto riesgo incluyen a los receptores de trasplantes de órganos y a personas inmunosuprimidas. Su incidencia es de 3 de cada 10.000 personas.<sup>8-10</sup>

## Linfomas cutáneos de células T

Los linfomas cutáneos de células T (LCTC) constituyen un grupo de trastornos linfoproliferativos caracterizados por la localización de linfocitos T neoplásicos en la piel. La micosis fungoide (MF) y el Síndrome de Sezary (SS) conforman la mayoría de estas patologías, pero existen otras entidades que deben ser incluidas en el diagnóstico diferencial.<sup>11</sup> Tanto la MF como el SS son neoplasias poco frecuentes, con una incidencia de 0,29 casos por 100.000

habitantes por año y corresponden al 2.2% de todos los linfomas.

**Etiología.** Esta es desconocida pero pueden existir, según investigaciones realizadas, factores causales como la estimulación antigénica crónica posterior a químicos; infección bacteriana de la piel con producción de superantígenos; tabaquismo; fármacos; exposición crónica al sol; infecciones virales como el virus T linfotrópico humano tipo 1 (HTLV-1), un retrovirus que produce la leucemia o linfoma de células T en adultos; citoquinas, en especial interleucina 7, ya que puede inducir una respuesta proliferativa significativa en las células de Sezary que, a su vez, puede ser bloqueada mediante anticuerpos monoclonales dirigidos contra ella. Por otra parte, los antígenos de histocompatibilidad HLA-B8, AW31 y AW3 son más frecuentes en pacientes con MF; también se ha encontrado mediante análisis de las anomalías cromosómicas estructurales que algunos cromosomas presentan alteraciones clonales.<sup>1, 11, 12</sup>

**Fisiopatología.** El epidermotropismo de las células T neoplásicas es distintivo de la MF y el SS y su mecanismo es complejo y multifactorial. Dentro de las anomalías inmunológicas de estas entidades encontramos disminución de la citotoxicidad mediada por células, de la actividad de las células asesinas naturales y de las asesinas activadas por linfocinas, así como eosinofilia, incremento de las inmunoglobulinas y disminución de la respuesta de las células T a los antígenos. La mayoría de poblaciones clonales de linfomas cutáneos de células T expresan el fenotipo de células CD4+, mientras que otras expresan predominantemente un fenotipo supresor citotóxico CD8+.<sup>8</sup>

**Clínica.** El linfoma cutáneo de células T se manifiesta clínicamente en la piel en un principio. Bazin describió las tres fases clásicas de la progresión cutánea, tendiendo a desarrollarse a partir de lesiones planas maculares eritematosas que se originan frecuentemente en las áreas del tronco no expuestas al sol, forma que puede durar meses a años antes de pasar a la siguiente fase en parches, en la cual al realizarse la biopsia nos puede conducir al diagnóstico del LCTC. Posteriormente tendremos grandes lesiones en forma de nódulos o tumores.<sup>8</sup>

El proceso puede progresar hacia eritrodermia generalizada con frecuencia exfoliativa, comúnmente asociada con adenopatías y posible compromiso visceral, reflejando una histología epidermotrófica mientras que una eritrodermia no exfoliativa nos indica una infiltración predominantemente dérmica. Existen algunas complicaciones como la ulceración de las lesiones tardías con infección secundaria del tumor, que es un motivo de aumento de la morbilidad.

La MF es la forma más frecuente de LCTC, siendo el SS la variante leucémica de la MF, la cual no ha sido

estrictamente definida. La Sociedad Internacional para los Linfomas está intentando alcanzar una nueva definición de consenso.<sup>8</sup>

El SS expresa el 5% de las nuevas presentaciones de LCTC. Se instala después de una etapa de placas o manchas eritematosas, se caracteriza por eritrodermia generalizada, pruriginosa con linfadenopatías, presencia en menor frecuencia de queratodermia palmoplantar, distrofasias ungueales y alopecia. Suele haber leucocitos anormales malignos en médula ósea o circulantes "Células de Sezary" con núcleos grandes y granulaciones citoplásmicas positivas al PAS.<sup>2</sup>

Las manifestaciones clínicas extracutáneas son más frecuentes en pulmones, boca, sistema nervioso, tubo digestivo y sangre, por infiltración celular maligna y el fallecimiento por lo general se atribuye a infecciones agregadas.<sup>2, 8</sup>

**Diagnóstico.** Se basa en la evaluación de las manifestaciones clínicas y los hallazgos histopatológicos de la biopsia de piel. En las lesiones iniciales de diagnóstico histopatológico de LCTC puede ser difícil debido a la intensa reacción inflamatoria. En la primera etapa de la MF hay un infiltrado mixto inespecífico con tendencia al epidermotropismo. En la segunda etapa se destaca el polimorfismo celular con gran abundancia de eosinófilos, linfocitos, plasmocitos y células monolíticas. En la epidermis hay hiperqueratosis, acantosis y microabscesos de Pautrier.<sup>11</sup> En la fase tumoral el infiltrado llega a dermis profunda o tejido subcutáneo con importante monomorfismo celular. En el SS la histopatología nos muestra infiltrado de células mononucleares en banda subepidérmica, microabscesos en epidermis y abundantes células mitóticas atípicas.<sup>2</sup>

La inmunofenotipificación es clave para hacer el diagnóstico, aunque la distinción entre linfoma B y T no es siempre clínicamente relevante; se constituye en un prerequisite para el reconocimiento de entidades biológicas, ensayos clínicos y proyectos de investigación.<sup>13, 14</sup> De manera habitual la identificación inmunofenotípica de un linfoma como B o T resulta relativamente sencilla si la composición celular es homogénea y monomórfica. Probablemente el marcador más extendido para reconocer linfocitos B maduros sea el CD20, una fosfoproteína no glicosilada de membrana que puede reconocerse fácilmente mediante el AcMo 126. El CD20 también es útil en el diagnóstico de enfermedad de Hodgkin, tipo predominio linfocítico nodular. El CD79a es una glucoproteína que junto con la subunidad Beta constituye un dímero que se presenta en las células B asociadas a la Ig de superficie CD5, un marcador de células T, suele ser positivo en varios linfomas B de bajo grado.

Así mismo, otro marcador T, CD43, es positivo con frecuencia en los linfomas difusos B y LLC-B y negativo

en Linfoma Folicular.<sup>7, 13, 14</sup> Como en el caso de los linfoma B, los linfoma T se identifican inmunofenotípicamente por la detección de uno o más marcadores de células T como CD2, CD3, CD5 y CD7 en ausencia de antígeno asociado a células B.<sup>7, 13-15</sup>

**Estadificación y factores pronósticos.** La estadificación tumoral se basa en el sistema de clasificación TNM (tumor, compromiso ganglionar y metástasis). Dentro de los factores pronósticos de la enfermedad tenemos la densidad de las células de Langerhans, ya que una densidad superior a 90 células por mm<sup>2</sup> predice buen pronóstico; los pacientes con mayores porcentajes de CD8+ en los infiltrados linfocitarios son quienes presentan mejor supervivencia; y, son indicadores adversos en el SS la presencia de inclusiones citoplasmáticas PAS positivas en las células de Sezary circulantes, fenotipo CD7 negativo y presencia de células de Sezary circulantes de gran tamaño.<sup>7, 13-15</sup>

**Tratamiento.** El manejo de los LCTC es tanto local como sistémico.

*Terapia local.* Esta se subdivide en:<sup>11-16</sup>

Psoralenos más luz ultravioleta A (PUVA). Produce tasas elevadas de remisión en los estadios tempranos de la enfermedad. Ramsay demostró que la luz ultravioleta B es eficaz en pacientes en estadio I.

Quimioterapia tópica. Se puede realizar con mecloretamina (NM) o carmustina (BCNU), con tasas de respuesta elevadas con ambos regímenes.

Radioterapia. Los linfoma cutáneo de células T son muy radiosensibles. La radiación externa es eficaz para el control de áreas de MF resistentes.

*Terapia sistémica.* Esta se subdivide en:

Fotoforesis. El paciente ingiere 8-metoxipsoraleno, seguido de leucoferesis con aislamiento de la fracción mononuclear, que es expuesta a UVA. Las células irradiadas son entonces devueltas al paciente. La ultravioleta A es directamente tóxica para las células tratadas, estimulándose una respuesta inmunológica selectiva contra las células malignas.<sup>16</sup>

Quimioterapia sistémica. Se utiliza en pacientes con recidiva o enfermedad refractaria o avanzada. Comprende agentes alquilantes en combinación con doxorubicina o con alcaloides de la vinca. Las tasas de respuesta oscilan entre el 80-100%, sin existir beneficios significativos en cuanto a la supervivencia.

Interferon Alfa. Es el agente más activo en la terapia de la MF con tasa de respuesta hasta del 27%.<sup>16</sup>

Otras terapias. Actualmente hay numerosas terapias en investigación y ensayos clínicos como la proteína de fusión DAB3891L-2 y el targeetin oral, nuevo retinoide con una respuesta en los pacientes eritrodérmicos que

puede ser prometedora con una disminución de los recuentos de CD4 sobre los CD8.<sup>2, 8, 11-16</sup>

## Variantes del LCTC

Linfoma cutáneo de grandes células. Es CD30+, presenta buen pronóstico, se caracteriza por nódulos solitarios con tendencia a la ulceración. La radioterapia es el tratamiento de elección.<sup>1, 2</sup>

Linfomas pleomórficos e inmunoblásticos. Presentan epidermotropismo sólo en el 30% de los casos, infiltrados difusos y densos en la dermis. Clínicamente se observan placas, tumores o ambas lesiones generalizadas. Su pronóstico es malo y la supervivencia a dos años es del 53%.<sup>11</sup>

Linfoma de células T tipo paniculitis subcutánea. Es extremadamente raro. Los pacientes presentan nódulos y placas subcutáneas y la histología revela un infiltrado subcutáneo de células T pleomórficas mezcladas con macrófagos benignos. Su pronóstico es malo a pesar del empleo de quimioterapia agresiva.<sup>11</sup>

Existen algunas entidades asociadas y de bajo grado de malignidad como son:

Parapsoriasis de placas pequeñas digitada. Se localiza preferentemente en caras laterales del tronco como lesiones ovaladas de 2 a 6 cm; por lo general son asintomáticas.<sup>1, 11</sup>

Parapsoriasis de placas grandes. Son lesiones ovales o de forma irregular, mayores de 6 cm y localizadas principalmente en glúteos y áreas intertriginosas. Pueden representar un precursor de MF.<sup>1, 11</sup>

Mucinosis folicular. Se caracteriza por pápulas foliculares y alopecia, las lesiones pueden encontrarse en cuello, cara y cuero cabelludo.<sup>8, 11</sup>

Reticulosis pagetoide. Puede ser localizada, diseminada o agresiva. Se caracteriza por un infiltrado linfoide atípico casi generalmente del compartimiento epidérmico. Es una entidad rara.<sup>8, 11</sup>

Piel laxa granulomatosa. Es una rara entidad que se presenta con placas grandes induradas, que progresan para formar masas eritematosas. Su localización es axilar e inguinal.<sup>8, 11</sup>

Papulosis linfomatoide. Entidad clínicamente benigna e histológicamente maligna, más frecuente entre los 30 y 40 años. Se localizan sus lesiones en tronco y extremidades.<sup>8, 11</sup>

Reticuloide actínico. Es un trastorno de la fotosensibilidad, caracterizado por placas eritematosas en las áreas de exposición solar, con gran sensibilidad de la piel a la luz. Es una patología rara y crónica. Su histopatología es indistinguible de la MF, pero no se transforma en linfoma.<sup>8, 11</sup>

Pseudolinfoma de células T cutáneo. Es un proceso benigno, por lo general inducido por algún fármaco.<sup>8, 11</sup>

Leucemia-linfoma de células T del adulto. Es una entidad linfo proliferativa producida por el virus HTLV-1. Su presentación clínica es variable y generalmente incluye linfadenopatía, hepatoesplenomegalia, lesiones cutáneas e hipercalemia.<sup>1, 2, 11</sup>

## Linfomas cutáneos de células B

Son muy raros, representan proliferaciones clonales de linfocitos B fijados en ciertos puntos de la vía normal de diferenciación de células madre a células plasmáticas y se denominan de acuerdo con las células normales a las cuales se parecen las células neoplásicas. Pueden dar lesiones cutáneas manifestadas por placas tumorales rosadas o rojo oscuro, únicos o múltiples o generalizados, mal delimitados, no escamosos ni pruriginosos, que pueden presentar ulceración lenta.<sup>8</sup>

Dentro de ellos tenemos los linfomas linfocíticos bien diferenciados, linfomas nodulares o foliculares, y el mieloma múltiple.<sup>1, 8</sup> Histopatológicamente se observan infiltrados monomorfos de células mononucleares y epidermotropismo.<sup>2</sup> Los estudios enzimáticos citoquímicos adicionales y de anticuerpos monoclonales específicos para las células B facilitan la diferenciación del linfoma cutáneo de células B y permiten la clasificación más adecuada del tipo celular.<sup>2</sup> Si existe diagnóstico de linfoma cutáneo de células B se deberá investigar enfermedad extracutánea, realizando estudios de médula ósea, ganglio linfático y sangre periférica. Su tratamiento incluye básicamente radioterapia de las lesiones localizadas y quimioterapia para la enfermedad sistémica.<sup>1, 2, 8</sup>

## Diagnóstico diferencial de los linfomas cutáneos

Dentro de los diagnósticos diferenciales, teniendo en cuenta la presentación clínica, tiempo de evolución y localización, tenemos:

**Ectima.** Es una piodermis profunda y ulcerativa cuyo agente etiológico primario es el estreptococo beta hemolítico, aunque puede aislarse *S. aureus* y Gramnegativos. Su localización más frecuente tiene lugar en miembros inferiores en región glútea pero puede afectar otras partes del tegumento.<sup>8</sup>

Por lo general inicia como proceso secundario a la picadura de un insecto o trauma menor, con posterior sobreinfección. Se observa una vesícula o pústula con halo eritematoso sobre la lesión una costra dura y seca, firmemente adherida, que luego se desprende dando lugar a una ulceración de uno o varios centímetros.

Su diagnóstico es clínico y por cultivo, realizándose tratamiento con compresas con antisépticos y antibióticos sistémicos tipo penicilina, eritromicina, dicloxacilinas, tetraciclinas y sulfas. En el caso de nuestra paciente, ésta fue una de las primeras impresiones diagnósticas por su tiempo de evolución, presentación clínica, a pesar de no ser su localización más frecuente. Sin embargo, no hubo respuesta clínica al tratamiento instaurado con antibioticoterapia previo cultivo.<sup>8</sup>

**Proderma gangrenoso.** Es una lesión ulcerativa destructiva necrosante, no infecciosa de la piel. Se inicia como nódulo forunculode, una pústula o ampolla hemorrágica. Su localización puede ser cara, glúteos, zona perianal y extremidades inferiores. Las lesiones se ulceran con rapidez, involucionan parcialmente o permanecen durante varios períodos. El borde suele ser violáceo, sobrelevado y engrosado, su base necrótica que se convierte en cráter ulcerado rojizo. Su diagnóstico es principalmente clínico y se corrobora con la histopatología, presenta el fenómeno de patergia, suele asociarse a otras patologías como colitis ulcerosa, enfermedad de Crohn, leucemia, SIDA y artritis. El tratamiento es tópico y sistémico con corticoides orales, ciclosporina, talidomida, corticoides intralesionales y limpieza con antisépticos.<sup>8</sup>

**Carbunco o pústula maligna.** Es una enfermedad infecciosa zoonótica que el hombre adquiere de manera accidental por contacto trascutáneo, inhalación o deglución. A pesar de que existen formas orofaríngeas, pulmonares y gastrointestinales, la forma cutánea es la más común de las presentaciones. Es causada por el *Bacillus anthracis*, organismo gram positivo. Luego de un período de incubación de 1 a 7 días, aparece en el sitio de inoculación, generalmente áreas expuestas (cara, cuello, brazos, antebrazos, manos), una pápula que evoluciona a ampolla, que luego se rompe, formando una costra hemorrágica, con edema y eritema perilesional, acompañado de necrosis y formación de escaras negras. Las anteriores lesiones pueden acompañarse de malestar general, cefalea, fiebre, adenitis, linfangitis.<sup>8</sup>

El diagnóstico se realiza por clínica, visualización del agente causal por frotis teñidos con Gram, detección de anticuerpos para la toxina del bacilo, títulos altos de anticuerpos detectados por el método Elisa, identificación de anticuerpos fluorescentes de material obtenido en vesículas, cultivos o biopsias, y por biopsia cutánea.

El tratamiento es a base de antibióticos, siendo de elección la penicilina y, en pacientes alérgicos, eritromicina. Las vacunas proporcionan cierta protección; sin embargo, la prevención debería estar dirigida al control de la enfermedad en los animales, eliminación de los productos contaminados e incineración de ejemplares enfermos o muertos.<sup>8</sup>

**Carcinoma escamocelular.** Es una neoplasia cutánea o mucosa maligna, derivada de células epidérmicas o de sus anexos. Su predominio es mayor en hombres, su localización más frecuente en cara, pero puede comprometer otras partes del tejido cutáneo o mucoso. Puede aparecer sobre piel sana, úlceras crónicas, cicatrices antiguas o sobre lesiones premalignas a tipo queratosis actínica, entre otras. Clínicamente puede ser superficial, ulcerado, vegetante, tumoral, verrugosa, nodular. Predomina después de los 60 años de edad, puede dar metástasis a ganglios regionales y a otros órganos. Su diagnóstico es clínico e histopatológico. El tratamiento a realizar depende de la localización, tamaño, evolución, edad, compromiso local, ganglionar o metastático y comprende: extirpación quirúrgica, radioterapia, quimioterapia, inmunoterapia, microcirugía de Mohs o criocirugía.<sup>8</sup>

**Leishmaniasis cutánea (Botón de Oriente).** Es un granuloma cutáneo específico provocado por la *Leishmania tropica*. No afecta a otros tejidos del cuerpo y en la mayoría de casos la curación se acompaña de inmunidad permanente. Transmitido al ser humano por vectores del género *Lutzomyia* y *Phlebotomus*; las manifestaciones clínicas dependen de la especie del parásito y del estado del huésped.<sup>8, 17</sup>

El período de incubación varía entre unas semanas y varios meses. Desde el punto de vista clínico la forma cutánea se caracteriza por lesiones en áreas expuestas a la picadura de insectos como cara, tronco y extremidades; la lesión es un nódulo eritematoso, indoloro, de uno a diez cm de diámetro que se ulcera en uno a tres meses; cura sólo en seis meses o cuatro años, o en menor tiempo bajo tratamiento. Deja una placa deprimida, discrómica con telangiectasias. La linfagitis regional es rara.<sup>8</sup>

Se consideran dos categorías de manifestaciones clínicas: Leishmaniasis cutánea localizada que puede ser a su vez aguda, crónica o recidivante; leishmaniasis cutánea generalizada que puede ser a su vez leishmaniasis cutánea difusa o leishmanides. Otra forma de clasificación clínica podría ser: Húmeda o rural, que predomina en cabeza y extremidades con muchos nódulos forunculoides, lesiones satélites y linfadenitis, en que hay pocos parásitos en la biopsia; y, de tipo seco o urbano, localizada en cara con pocos nódulos que se ulceran, en que se encuentran numerosos parásitos en la biopsia.<sup>8, 17</sup>

El diagnóstico se realiza por clínica; intradermorreacción con leishmanina o reacción de Montenegro, que es sensible y específica, positiva en las formas localizadas y negativa en las anérgicas; una prueba positiva apoya el diagnóstico, pero una negativa no lo excluye; directo de la lesión, que permite visualizar el parásito, teñido con Giemsa o Wright; cultivo en medio de 3N (NNN); biopsia,

que puede ser compatible o diagnóstica, puede mostrar el parásito si la evolución de la patología es reciente; anticuerpos por aglutinación directa, inmunofluorescencia directa y fijación de complemento; y, reacción en cadena de polimerasa (PCR).

El uso de técnicas moleculares evidenció la presencia de Leishmania en células mononucleares de sangre periférica, confirmando que este parásito circula en hospederos con cuadros clínicos activos de leishmaniasis cutánea, mucocutánea, en los que presentan cicatrices, y como una infección inaparente en individuos que habitan zonas endémicas sin antecedentes clínicos, lo cual explicaría el comportamiento oportunista en pacientes inmuno-comprometidos.<sup>18</sup>

Los antimoniales pentavalentes son desde hace varios años las drogas de elección para el tratamiento de la leishmaniasis (Pentostan® y Glucantime®). Sin embargo, existen otras drogas y modalidades terapéuticas opcionales dependiendo de la localización y extensión como son anfotericina B, pentamidina, rifampicina, antimoniales por vía intralesional, crioterapia y la extirpación quirúrgica.<sup>8</sup>

Nuestro paciente presentaba una lesión sospechosa de leishmaniasis cutánea localizada; sin embargo, la prueba de leishmania fue negativa así como el directo y el estudio histopatológico.

## Summary

**Facial ulcer-scald lesion: an unusual lymphoma presentation.** We present a female patient with a facial ulcer-scald and lesion that was a lymphoma. Then, we present a complete review of clinical symptoms and differential diagnosis.

**Key words:** Lymphoma, Hodgkin's disease, leishmaniasis

## Referencias

1. Burg G, Kerl H, Thiers BH. Linfomas cutáneos. *Clín Dermatol* 1996; 2:231-483.
2. Smoller BR. Linfomas. *Clín Dermatol* 1999; 3:32-45.
3. Willemz R, Meijer CH. EORTC Classification for primary cutaneous lymphomas: The best guide to good clinical management. *Am J Dermatol* 1999; 21:265-73.
4. Sander CJ, Laure F, Colleau A, et al. The Revised European-American Classification of Lymphoid Neoplasms (REAL): A preferred approach for the classification of cutaneous lymphomas. *Am J Dermatopathol* 1999; 21(3):274-8.
5. Norton A, Path BS. Classification of cutaneous lymphoma A critical appraisal of recent proposals. *Am J Dermatopathol* 1999; 21:279-87.

6. Ackerman B, Nakano SH. A critique of classifications of lymphoma in historical perspective (and a proposal for how a classification that actually works can be formulated). *Am J Dermatopathol* 1999; 21:288-93.
7. Broder S, Uchiyama R, Waldmann T. Neoplasms of immunoregulatory cells. *Am J Clin Pathol* 1999; 2:73-81.
8. Crocker AC. Lymphomas. Fitzpatrick T, Eisen A, Wolff K, et al (eds). *Dermatology in general medicine*. New York, McGraw-Hill, 5 ed, vol 3, 1999: 1233-54.
9. Linfoma de Hodgkin. Información general. En: <http://pcs.adam.com/cucei/articl/000580.html>
10. Linfoma no Hodgkin. Información general. <http://pcs.adam.com/cucei/articl/000581.html>
11. Linfoma cutáneo de células T primario. *J Clin Oncol* 2000; 18:2908-25.
12. Willemze R, Meijer CJLM, Sentis HJ, et al. Primary cutaneous large cells lymphomas of follicular center cell origin. *J Am Acad Dermatol* 1997; 3: 292-303.
13. Matutes S. Citomorfología de los síndromes linfoproliferativos crónicos. En: <http://www.congynat.Org/lifo.tortosa./conf cap 1/ Sulinfpt.html>
14. Inmunohistoquímica y linfomas. Sexto curso de histopatología. En: <http://www.conganat.org/lifo.tortoso/6 curso/ihg/Bot5.html>
15. Cerromi L, Signoretti S, Hofler G, et al: Primary cutaneous marginal zone B cell lymphoma: A recently described entity of low -grade malignant cutaneous B-cell lymphoma. *Am J Surg Pathol* 1997; 2:325-434.
16. Duvic M. Tratamiento actual del linfoma cutáneo de células T. *Dermatol Online J* 7(1):3.
17. Leishmaniasis cutánea. Enfermedades infecciosas, 2001. En: <http://data.Terra.com.pe /medicinafamiliar/en/srmedades/3.1.5.1.5.asp>
18. Ayala MS, Palau MT, Nicholls SR, Duwgs-Fernández O. Hallazgo de Leishmania circulante en células mononucleares de sangre periférica mediante PCR. *MEDUNAB* 2002; 5(14): en prensa.